

*DR. P. M. AM. A.*

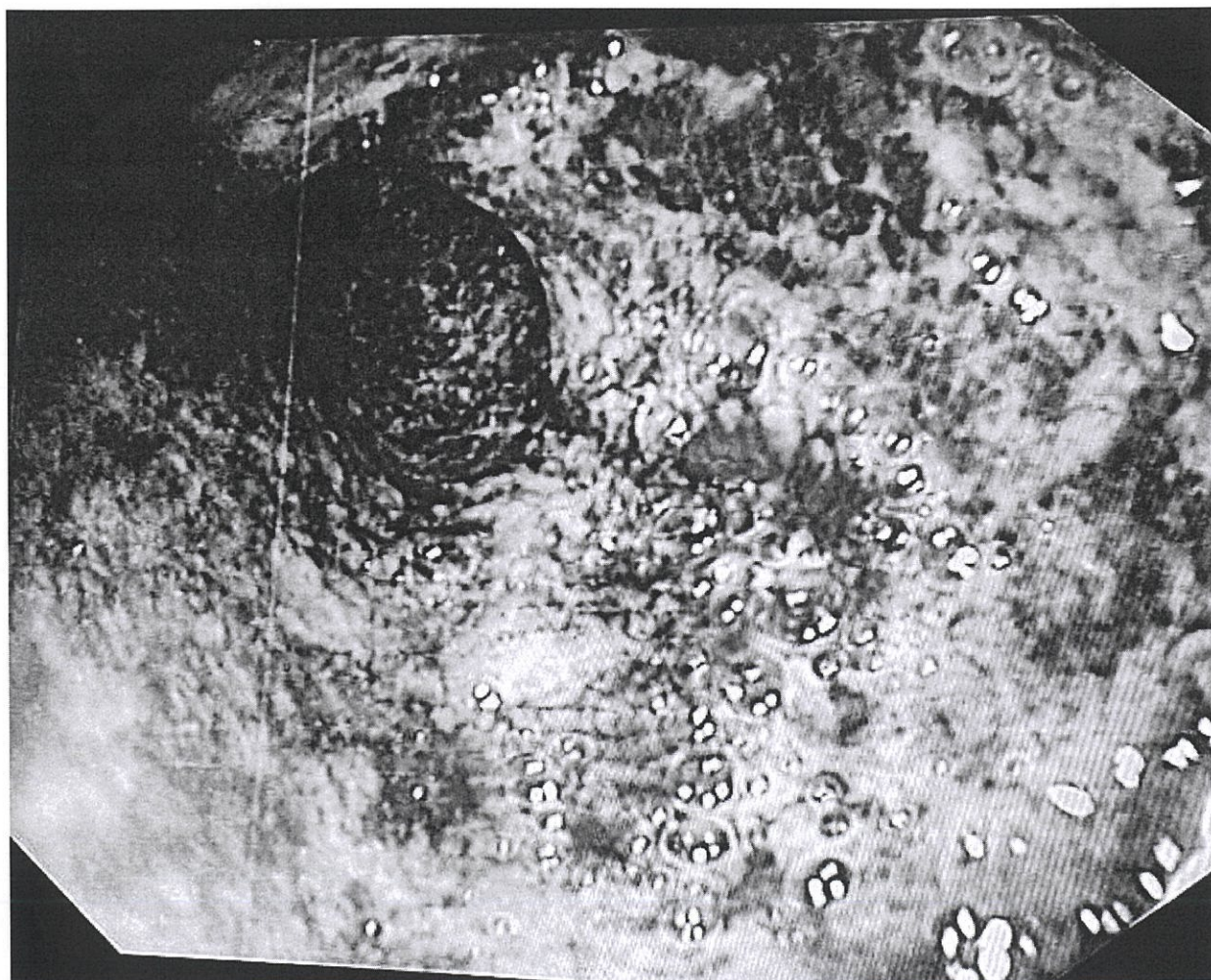
**MEDICHE - DISCIPLINA GASTROENTEROLOGIA, PER LE ESIGENZE  
DELL'AZIENDA U.S.L. ROMA 3 - PROVA PRATICA - BUSTA 3**

Paziente di 43 anni da alcuni mesi 2-3 evacuazioni di feci semiliquide talvolta con sangue, o urgenza, isolatamente notturne.

Esami ematici di rilievo: Hb 10.5 g/dl, PCR 132, VES 67, calprotectina fecale 4558, esame colturale delle feci in corso.

Esegue colonscopia

Descrizione del quadro endoscopico, ipotesi diagnostica ed eventuali possibilità di trattamento



*DR. CURY*  
*RO 14*  
*USTA ESTRATTA* *Felle delle* *Ren*